



© Archiv

destens 25% des Tumors ausmachen. Die 3-Jahres-Überlebensrate liegt bei 25%.

▶ **Sarkomatoide Prostatakarzinome** sind lokal sehr aggressive Tumoren mit einer 5-Jahres-Überlebensrate von 40%.

▶ **Prostatakarzinome mit intraduktaler Tumorausbreitung** (s. unter Punkt 8).

Eine nicht seltene Variante des Prostatakarzinoms, die im Befundbericht erwähnt werden sollte, ist das Prostatakarzinom vom Foamy-gland-Typ. Diese Tumoren sind histologisch oft sehr hoch differenziert und können in Stanzbiopsien leicht übersehen werden. Trotz ihrer relativ „benignen“ Histologie gehören die Foamy-gland-Karzinome nicht zur Low-risk-Gruppe. Nach radikaler Prostatektomie finden sich nach den Daten von Epstein nicht selten eine extraprostatistische Tumorausdehnung (67%), positive Margins (27%) und Lymphknotenmetastasen (13%).

## 2. Tumorlokalisation und Tumorausdehnung

Die Lokalisation eines Befunds kann im Einzelfall über die Therapiewahl entscheiden. Zeigt beispielsweise die Stanzbiopsie aus der Apexregion eine hohe Tumormasse, kann dieser Befund dazu führen, dass aufgrund des erhöhten Risikos positiver Schnittränder bei radikaler Prostatektomie der primären Strahlentherapie der Vorzug gegeben wird. Eine hohe Tumormasse in der Stanzbiopsie aus der Basis erhöht das Risiko einer Samenblasenbeteiligung.

Prognostisch wichtig ist auch die Unterscheidung zwischen einem Prostatakarzinom der peripheren Zone (PZ) und der Transitionalzone (TZ). TZ-Karzinome haben selbst bei größeren Tumorumfängen eine deutlich bessere Prognose als PZ-Karzinome. TZ-Karzinome sind in der Regel hellzellige Adenokarzinome, die auch in Stanzbiopsien diagnostiziert werden können. Die Prädisloktionsstellen sind die Apexregion, die von TZ-Karzinomen nicht selten infiltriert wird.

Bei Biopsieentnahme und Befundung gehört es zum Standard, die Lokalisation mit zu berücksichtigen. Die Tumorausdehnung sollte in mm oder % für jede Lokalisation angegeben werden (siehe Beispiele 1 und 2, S. 34/37).

## Teil II: Prostatastanzbiopsie mit Tumornachweis

# 10 Angaben für den Befundbericht

H. BONKHOFF

Für klinisch organbegrenzte Prostatakarzinome stehen heute neben der radikalen Prostatektomie eine Reihe von anderen Therapieoptionen zur Verfügung. Ein wesentliches Selektionskriterium ist dabei der histopathologische Stanzbefund – vorausgesetzt, er enthält alle relevanten Informationen.

Für ein zuverlässiges prätherapeutisches Staging müssen in einem histopathologischen Befundbericht folgende Informationen mitgeteilt werden:

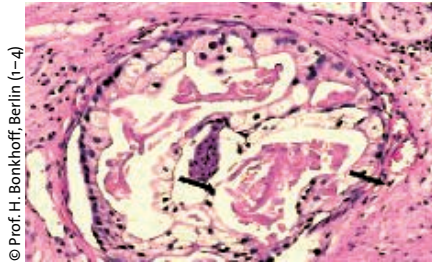
### 1. Histologischer Typ

Über 90% der Prostatakarzinome sind gewöhnliche Adenokarzinome. Einige Varianten grenzen sich prognostisch von diesen ab und sollten, falls vorhanden, im Befundbericht ausdrücklich erwähnt werden:

▶ **Kleinzellige Prostatakarzinome** sind aggressive Tumoren mit einer medianen Überlebensrate von zwölf Monaten. Eine lokale Therapie (z. B. Prostatektomie) ist nicht indiziert.

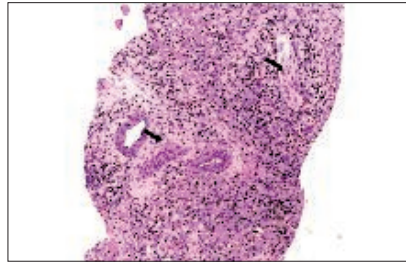
▶ **Muzinöse Prostatakarzinome** zeigen eine signifikante extrazelluläre Schleimbildung (mindestens 25%) und sind zum Zeitpunkt der Diagnose meist schon organüberschreitend. Die 5-Jahres-Überlebensrate liegt bei 25%.

▶ **Siegelringzellkarzinome der Prostata** bestehen aus Siegelringzellen, die min-

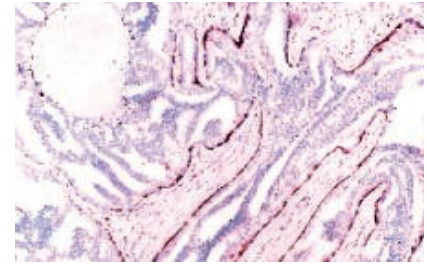


© Prof. H. Bonkhoff, Berlin (1-4)

**Abbildung 1:** Zystische (large volume) Nervenscheideninvasion. Prostatakarzinome, die den Perineuralspalt zystisch aufweiten (→), sind aggressive Tumoren mit erhöhtem Risiko einer extraprostatatischen Tumorausdehnung.



**Abbildung 2:** Hohes Risiko einer extraprostatatischen Tumorausdehnung beim Nachweis einer Tumordinfiltration zwischen großen Gefäßen und Nerven in Stanzbiopsien (→).



**Abbildung 3:** Intraduktale Tumorausbreitung eines Prostatakarzinoms. Mit den Basalzellmarkern 34ÅE12 oder p63 kann die intraduktale Ausbreitung sicher diagnostiziert werden. Die Abgrenzung gegenüber HGPIN basiert bislang nur auf morphologischen Kriterien.

### 3. Gleason-Grad und Anteil der primären Gleason-Grade 4 und 5

Der prozentuelle Anteil der primären Gleason-Grade 4 und 5 pro Stanze/Lokalisation ist ein wichtiges Kriterium für die Wahl der Therapie. Sind die primären Gleason-Grade 4 und 5 nicht vertreten (0%), besteht die Option auf eine Watchful-waiting-Strategie oder eine Low-dose-Brachytherapie. Für die Option einer nervenschonenden Prostatektomie sollten die primären Gleason-Grade 4 und 5 zu weniger als 10% vertreten sein. Bei entsprechend hohen Anteilen von Gleason-Grad 4 und 5 besteht ein Risiko für Lymphknotenmetastasen.

Der Gleason-Grad (prozentualer Grad 4 und 5) sollte getrennt für jede Lokalisation angegeben werden. Die Angabe eines globalen Gleason-Score kann das tatsächliche Risiko verfälschen (siehe Beispiel 2, S. 35) und zu einer falschen Therapieentscheidung führen.

### 4. Nachweis von Nervenscheideninvasionen

Der Nachweis von Nervenscheideninvasionen hat in Stanzbiopsien offensichtlich nicht den Stellenwert eines unabhängigen Prognosefaktors, korreliert jedoch mit dem Risiko einer extraprostatatischen Tumorausdehnung nach radikaler Prostatektomie und einem erhöhten Rezidivrisiko nach externer Bestrahlung. Prognostisch ungünstig sind zystische (large volume) Nervenscheideninvasionen, die den Perineuralspalt zystisch aufweiten (Abb. 1). Der Nachweis derartiger Nerven-

scheideninvasionen signalisiert eine aggressive Tumorerkrankung.

### 5. Kapselinfiltration

In Prostatastanzbiopsien sollte prinzipiell angegeben werden, ob sich das erfasste Karzinom innerhalb oder außerhalb des normalen Drüsenfelds befindet. Bei nachweisbarer Kapselinfiltration sollte auf Nervenscheideninvasionen, den primären Gleason-Grad und auf den Abstand zum extraprostatatischen Fettgewebe geachtet werden. Diese Variablen sind wichtig für die Risikoabschätzung bezüglich einer extraprostatatischen Tumorerkrankung und sollten im Befundbericht kommentiert werden.

### 6. Extraprostatatische Tumorausdehnung

Eine extraprostatatische Tumorausdehnung (T3a) kann in Stanzbiopsien nur verlässlich diagnostiziert werden, wenn das Fettgewebe infiltriert wird. Bei Tumordinfiltration zwischen größeren Gefäßen und Nervenganglien (Abb. 2) besteht der dringende Verdacht auf eine extraprostatatische Tumorausdehnung (high risk). Die Tumordinfiltration zwischen quergestreifter Muskulatur ist dagegen kein verlässliches Kriterium. Da die Samenblasen und die Ductus ejaculatorii histologisch das gleiche Epithel besitzen, ist es schwierig, in Stanzbiopsien zwischen beiden Strukturen zu unterscheiden. Eine Tumordinfiltration der Samenblase (T3b) lässt sich in Stanzbiopsien nur dann diagnostizieren, wenn eine gezielte Biopsie aus der Samenblase vorliegt.

### 7. Lymphspalteneinbrüche (pL1)

Lymphspalteneinbrüche werden gelegentlich in Stanzbiopsien nachgewiesen und sollten stets immunhistochemisch (D2-40) abgesichert werden. Ein hohes Risiko für Lymphknotenmetastasen besteht beim Nachweis von peritumoralen Lymphspalteneinbrüchen (sprich außerhalb der Tumormasse oder zwischen benignen Drüsen).

### 8. Intraduktale Tumorausbreitung

Die intraduktale Ausbreitung des Prostatakarzinoms ist ein unabhängiger Risikofaktor für das PSA-Rezidiv und birgt ein Risiko für eine Androgen- und Strahlenresistenz. Die Abgrenzung der intraduktalen Tumorausbreitung von HGPIN kann in Stanzbiopsien schwierig sein (siehe Teil I, URO-NEWS 4/2006) und sollte prinzipiell immunhistochemisch abgesichert werden (Abb. 3). Ein nicht eindeutiger Befund erfordert eine referenzpathologische Beurteilung. Der Nachweis einer signifikanten intraduktalen Tumorkomponente signalisiert eine aggressive Verlaufsform mit einem erhöhten Risiko einer systemischen Tumorerkrankung. Die intraduktale Tumorausbreitung ist klinisch nicht selten mit relativ niedrigen PSA-Werten assoziiert, weil das gebildete PSA überwiegend in das Gangsystem der Prostata und weniger ins Serum abgegeben wird.

### 9. Benigne Prostataläsionen mit PSA-Erhöpfung/suspektem Tastbefund

Konkurrierende Prostataerkrankungen können den PSA-Wert und den Tast-

**Prognostische Gruppen bei primärem Gleason-Grad 3 oder 4**

— Low grade:	Gleason 3 + 3 = 6
— Intermediate grade:	Gleason 3 + 4 = 7
— High grade:	Gleason 4 + 3 = 7

Der Gleason-Score 7 hat ein weites Spektrum und reicht von:

- Gleason-Score 3 + 4 (5%) = 7 (d. h. fast noch GS 6) bis
- Gleason-Score 4 (95%) + 3 = 7 (d. h. fast schon GS 8)

Die Angabe „Gleason-Score 7“ ist deshalb unzulässig.

oder Ultraschallbefund beeinflussen (siehe Teil I). Wenn vorhanden, sollten diese in der Diagnose aufgeführt und ihr Beitrag zum PSA-Wert oder Tastbefund epikritisch bewertet werden.

**10. Korrelation zwischen Stanzbefund und Klinik**

Im Hinblick auf ein verlässliches prätherapeutisches Staging ist es notwendig, die Repräsentativität der Stanzbiopsien und die Korrelation mit dem klinischen Befund in der histopathologischen Diagnose zu berücksichtigen. Der Nachweis eines Prostatakarzinoms in nicht repräsentativen Stanzbiopsien birgt gerade bei nicht tastbaren Tumoren ein unkalkulierbares Risiko für eine nicht stadiengerechte Therapieentscheidung. Auch bei einer repräsentativen Biopsieentnahme ist es wichtig, auf eventuelle Diskrepanzen zwischen dem Stanzbefund und der klinischen Diagnostik aufmerksam

zu machen. Beim Nachweis von kleinen Karzinomausläufern in Stanzbiopsien und einer signifikanten Prostatitis, die nicht unwesentlich zur PSA-Erhöhung beigetragen hat, stellt sich die Frage nach der klinischen Bedeutung des diagnostizierten Karzinoms im Hinblick auf die Therapieentscheidung. Ein kleiner Karzinomausläufer mit einem niedrigen Gleason-Grad erklärt bei Fehlen einer relevanten Prostatitis nicht hinreichend einen PSA > 10 oder einen schnellen PSA-Anstieg. Bei derart diskrepanten Befunden ist es mehr als wahrscheinlich, dass der biologisch relevante Tumor in der Stanzbiopsie nicht erfasst wurde (sampling error).

**Wann ist ein Prostatakarzinom klinisch unbedeutend?**

Die Frage, wann ein Prostatakarzinom klinisch unbedeutend ist, lässt sich prinzipiell erst dann beantworten, wenn die

gesamte Prostata zur histologischen Untersuchung zur Verfügung steht. Unter einem klinisch insignifikanten Prostatakarzinom versteht man einen strikt organbegrenzten Tumor (pT2) mit einem Tumolvolumen < 0,5 cm<sup>3</sup> und einem Gleason-Score ≤ 6.

Lässt sich ein derartiger (unbedeutender) Tumor auch in der Stanzbiopsie diagnostizieren? Epstein zeigt, dass bei nur einer von sechs befallenen Stanzbiopsien mit einer Tumorausdehnung < 1 mm und einer PSA-Dichte (PSA/Prostatavolumen) ≤ 0,15 in 83% der Fälle ein klinisch insignifikantes Prostatakarzinom in der radikalen Prostatektomie vorliegt. Bei einer solchen Befundkonstellation wäre – abhängig vom Alter des Patienten – eine abwartende Haltung (watchful waiting) vertretbar. Dies gilt jedoch natürlich nur für die Fälle mit einer standardisierten Biopsieentnahme und einem validierten Gleason-Grad.

**Gleason-Grading in Stanzbiopsien**

Die primären Gleason-Grade 3 und 4 sind heute die häufigsten Grade, die in Stanzbiopsien diagnostiziert werden. Für jede Lokalisation muss der Gleason-Grad und der Gleason-Score (GS) angegeben werden. Bei den primären Gleason-Graden 4 und 5 sollte prinzipiell der prozentuelle Anteil ermittelt werden (z. B. 3 + 4 (20%) = 7). Für die primären Gleason-Grade 3 und 4 ergeben sich verschiedene prognostische Gruppen (s. Tab. oben)

Der Gleason-Grad ist kein Laborwert, sondern abhängig von der persönlichen Erfahrung des untersuchenden Pathologen. Die exakte Reproduzierbarkeit des Gleason-Grads in Stanzbiopsien liegt zwischen 36–78% und ist deshalb unbefriedigend.

Wegen der großen klinischen Bedeutung des Gleason-Grads für die Prognose und die Therapieentscheidung wird international versucht, die Reproduzierbarkeit und Verlässlichkeit des Gleason-Grading zu verbessern. Die Internationale Akademie für Pathologie (IAP, Deutsche Sektion) bietet deshalb Seminare (Gleason-Schule) an, in denen die diagnostischen Kriterien vermittelt werden. Entsprechende Schulungsprogramme sind auch im Internet frei zugänglich ([www.prostapath.de](http://www.prostapath.de); [\*\*Befundbericht einer positiven Prostatastanzbiopsie\*\*](http://www.pa-</a></p>
</div>
<div data-bbox=)

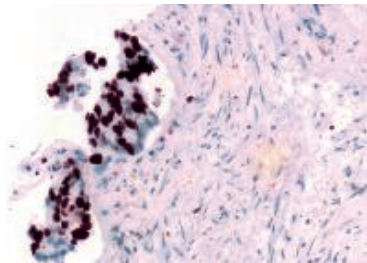
Beispiel 1

1–12: Prostatastanzbiopsien mit Infiltraten eines glandulären Prostatakarzinoms in Fraktion 7 (apikal links): 0,3 mm (5%), Gleason 3 + 3 = 6

**Kommentar:**

1. Der Tumorherd befindet sich im Drüsenfeld der Prostata und zeigt keinen Bezug zur Organkapsel.
2. Keine Nervenscheideninvasionen.
3. Es handelt sich um ein hellzelliges Adenokarzinom vom Typ eines TZ- Karzinoms.
4. In den übrigen Stanzbiopsien ergeben sich keine Hinweise auf prämaligene Prostataveränderungen (HGPIV).
5. Als PSA-relevanter Befund finden sich mehrere Herde einer chronischen und floriden Prostatitis, die den PSA-Wert von 5,3 ng/ml hinreichend erklärt.

Bei einer derartigen Befundkonstellation besteht in Abhängigkeit vom Alter und der Lebenserwartung eine Option auf eine abwartende und kontrollierte Haltung (watchful waiting).



**Abbildung 4:** Proliferationsaktivität (MIB-1) in einem randständig erfassten Prostatakarzinom, Gleason 4 + 4 = 8. Unabhängig vom PSA-Wert und von der Bewertung des Gleason-Grads (Gleason 3 + 4, 4 + 3 oder 4 + 4) besteht bei einer Proliferationsaktivität von über 50% ein Risiko auf eine systemische Tumorerkrankung.

thology.jhu.edu/prostate) und können für die ärztliche Fortbildung genutzt werden.

### Gradingfehler in Stanzbiopsien

Die Diagnosen „Gleason-Grad 1 und 2“ (GS 2–4) in Stanzbiopsien sind obsolet. Der Gleason-Grad 3 (GS 3 + 3 = 6) ist der niedrigste Grad, der sich verlässlich in Stanzbiopsien diagnostizieren lässt. Wer die GS 4 und 5 in Stanzbiopsien prinzipiell nicht diagnostiziert, begeht keinen großen Gradingfehler.

Die Achillesferse des Gleason-Grading ist nach wie vor der primäre Gleason-Grad 4, der von allen Gleason-Graden am schlechtesten reproduzierbar ist. Der Gleason-Grad wird von Uropathologen meist höher als von nicht-spezialisierten Pathologen eingestuft. Wenn der primäre Gleason-Grad 4 in Stanzbiop-

### Befundbericht einer positiven Prostatastanzbiopsie

Beispiel 2

1–12: Prostatastanzbiopsien mit Infiltraten eines glandulären Prostatakarzinoms in

Fraktion 1 (apikal rechts):	12 mm (90%),	Gleason 3 + 3 = 6
Fraktion 2 (medial rechts):	10 mm (70%),	Gleason 3 + 3 = 6
Fraktion 3 (lateral rechts):	11 mm (70%),	Gleason 3 + 3 = 6
Fraktion 6 (basal rechts):	0,5 mm (5%),	Gleason 4 (60%) + 3 = 7
Fraktion 12 (basal links):	10 mm (90%),	Gleason 4 + 5 (10%) = 9

#### Kommentar:

1. Zystische Nervenscheideninvasionen basal links.
2. Kapselinfiltration basal links.
3. Eine extraprostatiche Tumorausdehnung ist jedoch in den vorliegenden Stanzbiopsien nicht nachweisbar.
4. Das Prostatakarzinom zeigt mit 5,3 ng/ml eine nur geringe PSA-Produktion.
5. In der rechten Apex besteht ein Risiko auf positive Absetzungsrän-der.
6. Bei der hohen Tumorlast und der geringen Differenzierung in der linken Basis besteht ein erhöhtes Risiko auf einen Befall der Samenblasen.

Zum Vergleich: Der globale Gleason-Score läge in dem gezeigten Beispiel bei 3 + 4 (25%) = 7 und würde das tatsächliche Risiko völlig unterschätzen.

sien in seiner Ausdehnung (%) – und damit die prognostische Bedeutung der Drüsenfusion – nicht verlässlich erkannt wird, besteht die Gefahr, dass eine nicht stadiengerechte Therapieentscheidung getroffen wird.

In vielen Fällen könnten schwere Gradingfehler (z. B. Gleason 3 + 3 oder 3 + 4 anstatt Gleason 4 + 4) vermieden werden, wenn man mit dem Zellzyklusmarker Ki-67 (MIB-1) die Proliferationsaktivität bestimmen würde. Beim Prostatakarzinom besteht ein direkter Zusammenhang zwischen der Höhe der

Proliferationsaktivität und der Aggressivität beziehungsweise dem klinischen Verlauf. Der MIB-1 Index ist ein unabhängiger Marker für das Überleben nach watchful waiting, Prostatektomie und externer Bestrahlung. Bei einer Proliferationsaktivität (MIB-1) von > 10% liegt biologisch ein High-grade-Karzinom vor. Hohe Proliferationsraten sind ein Risikofaktor für eine systemische Tumorerkrankung (Lymphknotenmetastasen, Abb. 4). Der MIB-1-Index korreliert gut, aber nicht immer mit dem Gleason-Grad. Es gibt durchaus Karzinome mit Gleason 3 + 3 = 6, die aufgrund ihrer Proliferationsaktivität biologisch eher einem High-grade-Karzinom zuzuordnen sind. Der MIB-1 Test ersetzt zwar nicht das Gleason-Grading, liefert aber zusätzliche Informationen über die Biologie eines Tumors, die durch den Gleason-Grad nicht immer erfasst werden.

#### Literatur beim Verfasser

**Prof. Dr. med. Helmut Bonkhoff**  
Praxis für Pathologie,  
Tietzenweg 129, 12203 Berlin,  
E-Mail: info@prostapath.de  
www.prostapath.de

### Ausblick

Ein validierter (verlässlicher) Gleason-Grad ist und bleibt einer der wichtigsten Prognosefaktoren des Prostatakarzinoms. Wegen seiner eingeschränkten Reproduzierbarkeit wird der Ruf nach einem molekularen Gleason-Grad, der den subjektiven (histologischen) Gleason-Grad ergänzt oder ersetzt, immer lauter. Bereits heute gibt es eine Reihe von gut validierten Markern, die mit einer aggressiven Tumorerkrankung assoziiert sind. MIB-1 ist nur ein Beispiel. Neue Marker werden in absehbarer Zeit hinzukommen. Der limitierende Faktor von prognostischen und prädiktiven Marker ist immer der sampling error. Wenn der biologisch relevante Tumorherd in der Stanzbiopsie nicht erfasst wurde, dann verliert auch der beste Marker seine Aussagekraft. Der Stellenwert von molekularen Marker für die klinische Diagnostik wird in dem Maße zunehmen, je mehr es gelingt, durch eine verbesserte Bildgebung das Prostatakarzinom genauer zu lokalisieren und gezielt zu biopsieren.